

Tratamiento convencional, cirugía, acupuntura y rehabilitación para un canino con ruptura de ligamento cruzado

Por:

Marcela Guevara
marguecu1@hotmail.com
Colombia
+57 3133935282

Se utilizó acupuntura entre otras terapias, para tratar una lesión de ligamento cruzado en una perra criolla

RESUMEN

Se utilizó acupuntura para tratar la cojera unilateral de una lesión de ligamento cruzado en la rodilla derecha de una perra criolla. Se uso una sesión semanal de acupuntura, rehabilitación y laser.

HISTORIA CLINICA

Lupe, es una perra criolla de tres años de edad que empezó a presentar una cojera leve aparentemente de la mano, la trataron con analgésicos. Al poco tiempo empezó con la cojera, pero parecía de una de sus patas. Se le hicieron muchos exámenes y nuevamente le daban antiinflamatorios y analgésico y parecía mejorar, pero al poco tiempo volvía y aparecía nuevamente pero cada vez más marcada. Decidieron llevarlo a otro veterinario donde encontraron ruptura del ligamento cruzado. Se le realizó cirugía TTA, y a la semana se empezó con fisioterapia, rehabilitación y acupuntura.

SIGNOS CLINICOS/DIAGNOSTICO CONVENCIONAL (MEDICINA OCCIDENTAL)

Lupe, perra criolla de 3 años de edad, remitida al veterinario por una cojera persistente de su miembro posterior derecho. En la clínica la examinaron y decidieron tomar placas de Rx (figura 1 y 2)

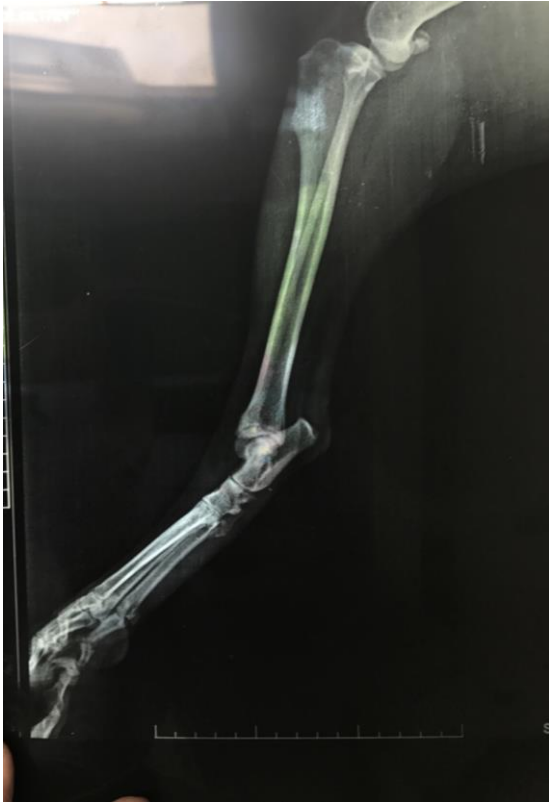

Figura 1

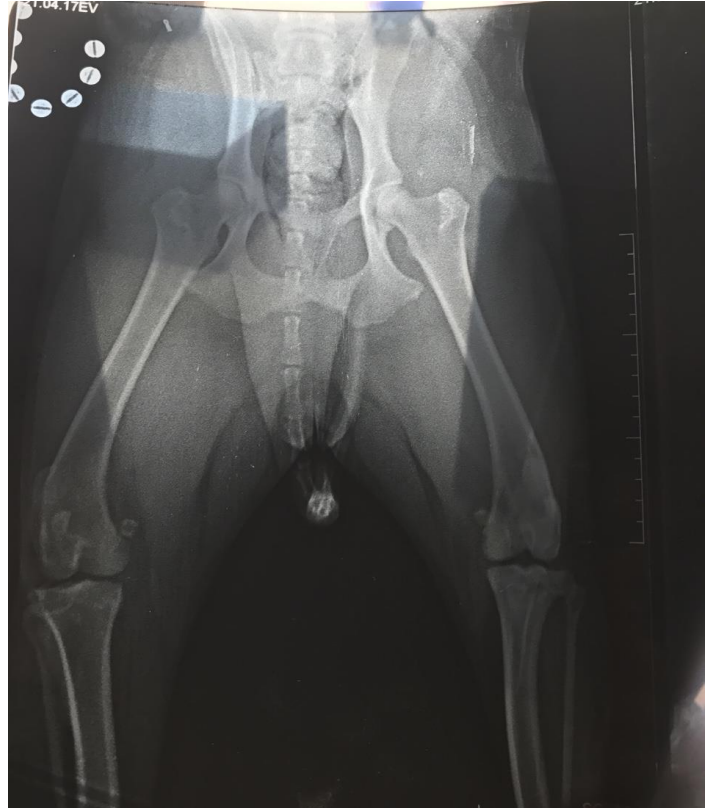


Figura 2

Encontraron que tenía ruptura del ligamento cruzado del miembro posterior derecho. Decidieron realizar cirugía TTA. A la semana me llamaron para realizar fisioterapia.

Al examen presentaba un poco de dolor, flexión con algo de limitación e inflamación no tan marcada. Al caminar apoyaba la pata, pero cuidándose bastante y cojeaba. Figura 3, 4 y 5

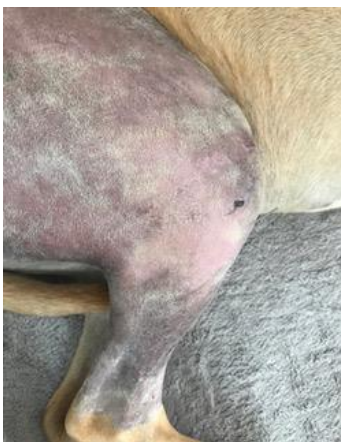

Figura 3

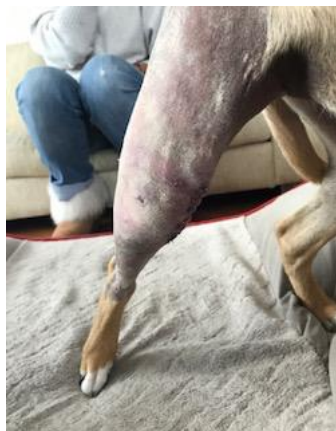

Figura 4

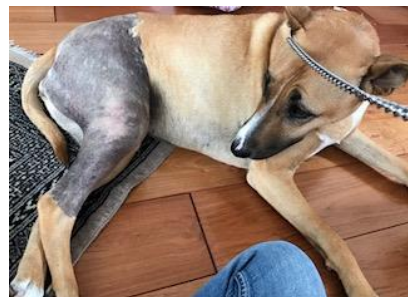

Figura 5

SIGNOS CLINICOS/DIAGNOSTICO – MTC (ORIENTAL)

Tenía la zona de la rodilla del posterior derecho algo inflamada, con flexión limitada. Cuando se sentaba lo hacía protegiéndose figura 6 y 7. Al caminar cojeaba, pero apoyaba la pata.

Al examen encontré sensibilidad en el 18V bilateral.



Figura 6



Figura 7

TRATAMIENTO CONVENCIONAL OCCIDENTAL

Se le formuló

Infusión analgésica FLK por 15 horas, luego tramadol 3 mg/kg TID por 2 días

Cefalexina 25 mg/kg BID por 10 días

Meloxicam 0.1 mg/kg PO SID por 10 días

Ranitidina 2 mg/kg PO BID por 10 días

Omega 3 una cápsula al día por 30 días

Se recomienda fisioterapia. Se empieza la fisioterapia una semana después de la cirugía. Se utiliza ultrasonido terapéutico (figura 9) antes de empezar la sesión de ejercicios (figura 8 y 10) y frío al terminarlos.



Figura 8



Figura 9



Figura 10

TRATAMIENTO MTC (ORIENTAL)

Con aguja seca 1 vez a la semana por 6 semanas

Bai Hui (Punto de las 100 reuniones) (Figura 11)

Localización: En el espacio lumbosacro

Características: punto donde se unen todos los meridianos yang, aumenta el flujo de Qi en la zona de la cadera

Indicaciones: Todas las cojeras

33VB Xiyangguan. Puerta del Yang de la rodilla

Localización: Cara externa de la pata por encima de la rótula en la depresión caudal del fémur y superior del epicóndilo lateral del fémur. Por encima del bíceps femoral, por debajo de la cabeza lateral del músculo gastrocnemio (Figura 12)

Características: Punto local de la rodilla

Indicaciones: Alteraciones de la rótula y la rodilla

36E Zusanli. A tres distancias del pie

Localización: En el aspecto craneal de la extremidad posterior, a 3 cun distal del 35E, y a 0,5 cun lateral a la parte craneal de la cresta de la tibia, en el músculo tibial anterior.

Característica: Punto mar, He. Punto tierra

Acción: Restaura el balance de la energía, elimina la acumulación

Indicaciones: Sus indicaciones terapéuticas actúan entre otro sobre: dolor, restricciones del movimiento de las extremidades posteriores, alteraciones de la rodilla (Figura 12)

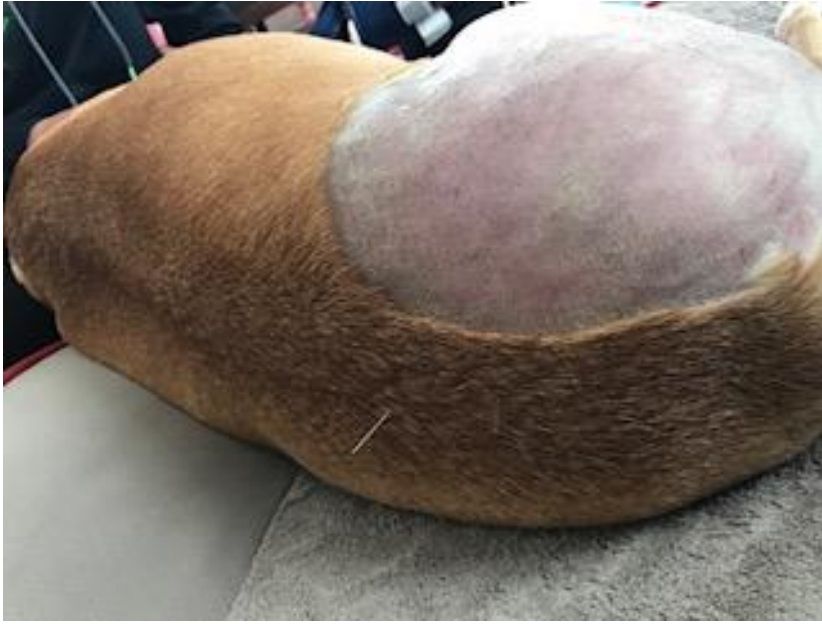

Figura 11

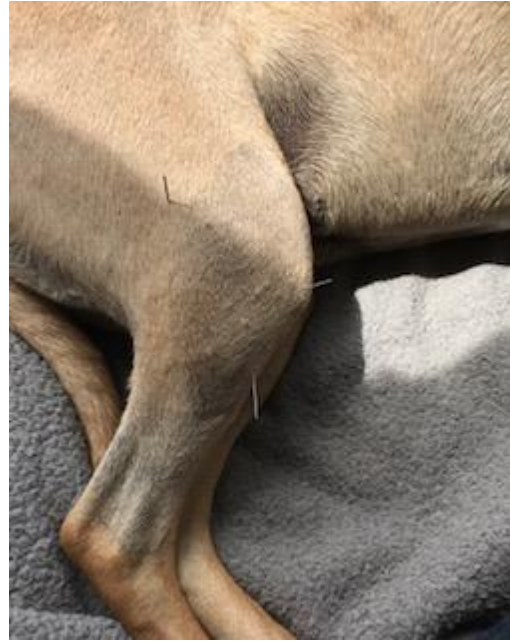

Figura 12

DISCUSION

Este fue un buen caso con respecto a la recuperación en gran parte del rango de movimiento de la rodilla, mayor movimiento, mejoró la propiocepción.

Se realizaron 6 terapias y la propietaria decidió que ya estaba satisfecha con el tratamiento. En la última sesión todavía se notaba algo de cojera en su miembro, pero se le recomendó seguirle haciendo los ejercicios de propiocepción.

REFERENCIAS

Puertas, Dolores. Snijders, Albert. Acupuntura en veterinaria.

The international Veterinary Acupuncture Society. Certification course in Basic Veterinary Acupuncture. 2014 – 2015 Portland, Oregon USA

Proceedings of the 17th Annual International TCVM Conference. Traditional Chinese Veterinary Medicine for the Diagnosis and Treatment of Lameness and Pain in Dogs, Cats and Horses. PhD; Lisa Trevisanello Dr. Med. Vet.